Inwiefern bestimmt das Röntgenbild bei chronisch granulierenden Periodontitiden unser Handeln und begrenzt die Maßnahmen unserer conservierenden Therapie?

Inaugural - Dissertation

zur

Erlangung der zahnärztlichen Doktorwürde

der

Hohen Medizinischen Fakultät

der

Rheinischen Friedrich-Wilhelms-Universität

zu Bonn.

Vorgelegt am 27. Februar 1937

von

Hugo Heimer

Zahnarzt aus Völklingen / Saar.

BONN 1937

Druckerei J. Duckwitz, Bonn, Maargasse 4

Gedruckt mit Genehmigung
der med. Fakultät der Universität Bonn

Referent: Professor Dr. Balters
Korreferent: Professor Dr. Proell

R. UNIV.
BIBLIOTHEEK
LEIDEN

Digitized by the Internet Archive
in 2026

https://archive.org/details/IA41552321_0139

MEINEN LIEBEN ELTERN.

Inhalts - Verzeichnis.

	Seite
Einleitung	7
Normales und pathologisches Parodontium	9
Normales und pathologisches Parodontium im Röntgenbild	14
Möglichkeiten und Indikationen der Behandlung chronisch granulierender Periodontitiden	18
Indikationen für medikamentöse Behandlung	20
Grenzen der conservierenden Behandlung, Indikationen für Resektion	27
Grenzen der Resektion, Indikationen für Extraktion	36
Grenzen einer Behandlung zweckmäßiger und wirtschaftlicher Art	41
Sonstige für die Behandlung und Heilung zu beachtende Momente	42
Schluß	44
Literatur - Verzeichnis	47

EINLEITUNG.

Die vorliegende Arbeit soll einen Beitrag geben zu der Frage:

Ob das Röntgenbild dem Zahnarzt praktisch die Erkenntnis der Zweckmäßigkeit oder Unzweckmäßigkeit einer Behandlung von chronisch granulierenden Periodontitiden vermitteln kann.

Ob und inwieweit es imstande ist, Auskunft zu geben über die Art eines pathologischen Prozesses, über die Möglichkeit oder Unmöglichkeit seiner Heilung und über die Indikation einer bestimmten Therapie.

Das Röntgenbild und seine Deutung soll somit dem Praktiker die Grenzen aufweisen, wo er mit seiner Behandlung Erfolge zu erwarten hat und wo nicht und ihn somit vor unfruchtbaren Versuchen schützen.

Obwohl das Röntgenbild Schwächen hat und auch immer haben wird, muß man sich doch im klaren darüber sein, daß heute ohne dieses Hilfsmittel eine erschöpfende Diagnose nicht möglich ist. Das soll nicht heissen, daß man an Hand des Röntgenbildes allein eine „Diagnose" stellen kann.

Das Röntgenbild läßt sich nur deuten (Balters); in Verbindung aber mit der klinischen Diagnose ist es dazu angetan, diese Diagnose nicht nur begrifflich für den Krankheitsprozess festzulegen, sondern ihr eine positive, dem Krankheitsablauf Rechnung tragende Bezeichnung und Erklärung zu geben.

Das trifft im besonderen für pathologische Prozesse zu, wie wir sie z. B. bei den Granulomen der Wurzelspitze vor uns haben.

Während eindeutig die Diagnose auf einen verlagerten Zahn, auf eine Geschoßkugel usw. im Röntgenbild gestellt werden kann, wo die Konturen im Bild den Fall klären, ist sie dann erschwert, wenn es sich um Gewebsveränderungen handelt, die das histologische Bild ohne weiteres klarlegt, die sich aber im Röntgenbild eigentlich nur ahnen lassen.

Als bloßes Schattenbild läßt das gewöhnliche (nicht stereoskopische) Röntgenbild uns nicht in den Körper, ins Gewebe

hineinschauen, so wie wir es sonst gewohnt sind. Wir vermögen uns auch deshalb die Dinge nicht körperlich vorzustellen. Es fehlt uns die Perspektive.

Wir müssen bei der Betrachtung des Röntgenbildes immer das histologische Bild vor Augen haben. Wichtig sind auch die klinischen Symptome, die uns eigentlich in erster Linie einen Krankheitsherd erkennen lassen, sodaß uns das Röntgenbild:

1. eine Bestätigung und eine Rückversicherung dessen ist, was wir schon wissen;
2. in der genauen Erforschung des Krankheitsprozesses wertvolle Dienste und Hilfestellung leistet,

und

3. dadurch von großer Bedeutung und richtunggebend für unser Handeln wird.

Das kann es aber nur, wenn wir die Eigenheiten dieses modernen Hilfsmittels kennen.

Wir müssen all unser Wissen auf histologischem und pathologischem Gebiete zur Auswertung des Bildes heranziehen. Denn, da es sich beim Röntgenbild nur um ein Schatten- und Dichtenunterschiedsbild handelt, ist es schwierig, auf die wirklichen anatomischen Verhältnisse im Gewebe zu schliessen.

Zur Abrundung des Fragenkomplexes soll zunächst kurz auf die histologischen und pathohistologischen Verhältnisse des Parodontiums eingegangen werden.

Ferner wird die wirtschaftliche und zweckmäßige Seite der Behandlung chronisch granulierender Poriodontitiden kurz besprochen; denn auch hier liegen Grenzen, die nicht zu gering einzuschätzen sind.

2. Normales und pathologisches Parodontium.

Wie von fast allen neueren Autoren, besonders von Weski, hervorgehoben wird, muß immer darauf hingewiesen werden, daß die Besprechung der physiologischen wie pathologischen Verhältnisse der Gewebe des Zahnhalteapparates unter dem Gesichtspunkt funktioneller Zusammengehörigkeit zu erfolgen hat. Man geht deshalb nicht zu weit, diesen Gewebsbezirk als Organ (Weski) anzusehen, in dem man damit auf die Abhängigkeit der einzelnen Gewebe von einander aufmerksam machen will.

Das Parodontium besteht aus: dem Zement des Zahnes, der Wurzelhaut, dem Alveolarknochen und dem Zahnfleisch.

Was das ganze periradiculare Gebiet auszeichnet, ist die ungeheuere Menge von collagenen Fasern, die in ganz bestimmten Richtungen verlaufend, so wie es die Funktion dieses Organs erfordert, vom Alveolarknochen in den Zahn einstrahlen und ihn so gewissermaßen einbettend in einer Schwebe halten. Sie weisen am deutlichsten auf die Zusammengehörigkeit der periradicularen Gewebe hin.

Das die Zahnwurzel rings umgebende Zement dient der Verankerung dieser Fasern am Zahn. Zu unterscheiden ist zwischen: zellfreiem und zellhaltigem Zement. Ersteres liegt der Wurzel unmittelbar auf und wird von dicht nebeneinanderliegenden Sharpey'schen Fasern, die in etwa senkrecht zur Oberfläche stehen, und von feinen Fibrillen durchzogen. Das zellhaltige, in bedeutend größerer Menge gebildete Zement — von Shmamine wird es als nicht mehr normal bezeichnet — enthält neben diesen Elementen noch, wie der Name sagt, Zellen. Sie sind den Knochenzellen sehr ähnlich, liegen ebenfalls wie diese in Höhlen und haben viele protoplasmatische Fortsätze, die durchweg nach der Wurzeloberfläche gerichtet sind. Ernährt werden sie auf dem Wege von Saftkanälen und Saftlücken (Shmamine) und anastomosieren oft miteinander. Gewisse Stellen der Wurzel scheinen für die Anlagerung von Zement bevorzugt zu sein, so z. B. die Bifurkationsstelle mehrwurzeliger Zähne und die Wurzelspitze. Ferner ist zu sagen, daß die Zellen in tieferen Lagen dentinwärts regressiven Verände-

rungen anheim fallen. Ob das „eine Folge oder eine Ursache des Anbaues von Zement" (Meyer) ist, ist fraglich. Ob es zum Absterben der Zellen kommt durch die immer schlechter werdende Ernährung, da ja die Diffusion durch die dicker werdende Zementschicht immer schlechter wird, oder ob von den absterbenden Zellen Reize zum Anbau neuen Zements geliefert werden, bliebe noch zu klären (Meyer).

Solange dieser Prozeß auf die im Innern liegenden Zellen beschränkt bleibt, hat er weniger Bedeutung. Werden aber die peripheren auch befallen, haben wir also totes Zement der sehr vitalen Wurzelhaut gegenüber liegen, so kann es hier leicht zu Abbauerscheinungen kommen. Wahrscheinlich sind es Stoffwechselstörungen, die zur Nekrose des Zements führen. Durch die verschiedensten Reize kann aber der Stoffwechsel der Wurzelhaut so gesteigert werden, daß an sich auch noch gesundes Zement resorbiert wird. So führen Traumen, medicamentöse und infektiöse Schädigungen des Periodontiums zur Resorption. Kleinere Resorptionsstellen sind makroskopisch nicht zu erkennen, größere sehen aus wie kleine Grübchen und Mulden. Sie können sich im Innern unterminierend ausbreiten und machen vor dem Dentin nicht Halt, sodaß es oft zur Verkürzung der Wurzel kommt.

Eine der Resorption entgegengesetzte Erscheinung ist die Apposition, die physiologisch wie pathologisch in Erscheinung tritt. Sie kann die Wurzel total oder nur teilweise befallen: Diffuse Hyperzementose, apikale knopfförmige Verdickung und laterale Hyperzementose (Römer). Für die Zementanlagerung kommt in der Hauptsache die Entzündung ursächlich in Frage, besonders ausgeprägt an den peripheren Teilen von Granulomen, da hier „die entzündliche Hyperaemie und mit ihr der Stoffwechsel mehr zu produktiver Leistung führen" (Römer).

Verdickt sich der Zementmantel zu sehr, oder kommt es zu andauerndem Knochenanbau an der Alveole, so verengert sich der Periodontalspalt mehr und mehr, was schließlich zu Verwachsungen führen kann.

Die Grundsubstanz des Knochens besteht ebenfalls aus feinen Fibrillen, die durch eine Kittsubstanz zusammengehalten werden und sich zu Lamellen ordnen. Die Lamellen der sub-

stantia compacta bilden Röhrensysteme, die Haver'schen und Volkmann'schen Kanäle, in denen die Gefäße zur Ernährung des Knochens enthalten sind. Wir finden beim Knochen zwei Arten strukturellen Aufbaues: Compacta und Spongiosa.

Erstere bildet unter normalen Verhältnissen immer die Grenzschicht, schließt also die Spongiosa nach aussen hin ab. Nie treten freie Markräume mit Periost, der Ernährungsgrundlage der Compacta, auf größere Ausdehnung in Berührung. Finden wir dagegen die Alveolarcompacta auf einer grösseren Strecke, als es das Durchtreten von Gefäßen erfordert, unterbrochen, so muß dieser Zustand pathologisch bezeichnet werden.

Der Knochen unterliegt Zeit seines Lebens ständig Auf- und Abbauvorgängen. Weshalb es zum physiologischen Umbau kommt, erklären Siegmund-Weber so: „Die dauernde Inanspruchnahme, die äusserst wechselvolle Belastung, auf die sich das feine Trabecularsystem der Knochenspongiosa einzustellen hat, bedingt eine stets und ständig mit örtlichen Stoffwechseländerungen einhergehende, sich an neue Bedingungen anpassende Umformung, die histologisch kenntlich wird am Auftreten von Osteoclasten an den einen und von Osteoblastenreihen an den anderen Stellen. Dadurch werden andere Spongiosabälkchen abgebaut, neue aufgebaut".

Besonders am Alveolarknochen ist dies der Fall, wo dauernd feinste bis stärkste Reize mit Hilfe der Periodontalfasern auf den Knochen ausgeübt werden. Fallen diese weg, so muß es notgedrungen zu Störungen (Schwund) im Leben des Alveolarknochens kommen. „Wird z. B. infolge der akuten Wurzelhautentzündung eine Arrosion in größerer Ausdehnung um die Wurzelspitze herum erzeugt" (d. h. kommen Aufhängefasern durch Einschmelzung zum Fortfall), „so werden dadurch zweifellos die Druckverhältnisse verändert, die ursprünglich zwischen der unveränderten Zahnwurzel und dem Knochen bestanden haben und wir sehen als Ergebnis dieser Veränderung beim Uebergang der akuten in eine chronische Wurzelhautentzündung eine Resorption von Knochengewebe eintreten in gleicher Weise wie bei der Veränderung der Druckverhältnisse

bei der Resorption von Milchzähnen während des Zahnwechsels" (Römer).

Resorption tritt ferner ein, wenn dauernd auch noch so geringer Druck den Knochen trifft, was beispielsweise orthodontische Maßnahmen beweisen. Aehnliche Wirkungen haben entzündliche Einflüsse, wobei der Abbau von Osteoclasten und Bakterienfermenten besorgt wird.

„Die Bildung von Entzündungsgewebe, insbesondere von Granulationsgewebe führt neben den Kreislaufstörungen bei Reizungs- und Stauungseinwirkungen des Gefäßsystems zur Erhöhung des Gewebsdrucks und somit zu resorptiven Vorgängen am Zement und Knochen. Dadurch wird die Verbreiterung des Periodontalraumes und die Lockerung des Zahnes weiterhin gefördert und vermehrt" (Häupl-Lang).

Der etwa 0,2 mm breite Spalt zwischen Knochen und Zahn wird ausgefüllt von der sogenannten Wurzelhaut. Der Zahn ist durch die bündelartig zusammengefaßten Sharpey'schen Fasern wie an Bändern aufgehängt, sodaß bei Belastung an diesen ein Zug ausgeübt wird. Am Apex sind die Fasern senkrecht zur Tangentialebene der Wurzelspitze eingestellt, während sie mehr oben mit geringer Neigung von oben nach unten verlaufen. Auch gegen Drehbewegungen ist er geschützt durch zweckmässig gerichtete Faserbüschel. An Zellen findet man in den Fasern spindelige, in der Nähe des Zahnes an- und abbauende Zellen und am Knochen entsprechend ähnliche.

Der Aufhängeapparat wird von einem außerordentlich verzweigten und kompliziert verlaufenden Blut- und Lymphgefäßsystem versorgt, das zum großen Teil seitlich aus dem Alveolarknochen tritt. Die Gefäße verlaufen mit den sie umgebenden Nerven in sogenannten Gefäßnervenspalten, die innerhalb der Sharpey'schen Fasern liegen.

Ferner sind noch von nicht geringer Bedeutung die Malassez'schen Epithelreste, die bei der Entstehung der Zysten eine große Rolle spielen.

Nach dieser Uebersicht über die histologischen Verhältnisse und zum Teil pathologisch-biologischen Abläufe am Parodontium soll auf die chronisch granulierenden Entzündungen an der Wurzelspitze kurz eingegangen werden.

Nach Walkhoffs Einteilung, der besonders neben klinischen Symptomen das Röntgenbild zu Grunde liegt und die hier wiedergegeben sei, ist zu unterscheiden zwischen:

1. Verdickung des Periodontiums ohne wesentliche Rarefizierung des Knochengewebes,
2. a) Verdickung des Periodontiums mit stärkerer Rarefizierung des Knochengewebes in Form von kleineren, „soliden", geschlossenen Granulomen ohne stärkere Sekretion;
   b) Ausbildung von nicht vereiterten Zysten in Gestalt von kugelförmigen Hohlräumen im Knochen;
3. geschlossene vereiterte größere Granulome und Zysten mit umfangreichem Schwund des Knochengewebes und starker Sekretion;
4. offene, d. h. mit Fistelbildung behaftete Granulome und umfangreicher Zerstörung des Knochens.

Andere Autoren (Römer, Proell) betrachten mehr die pathologisch-histologischen Verhältnisse, wenn sie unterscheiden zwischen „einfachen" (Römer) und epithelhaltigen Granulomen. Zu unterscheiden sind auch Anfangsstadien von fortgeschrittenen. Siegmund-Weber sprechen von „chronischer Infiltration", wenn es auf Grund einer Entzündung zu einer Verbreiterung des Periodontalspaltes durch Rarefizierung des Knochens kommt, und in der Gegend des Apex sich derbes Bindegewebe bildet, das viele Infiltrationsherde und je nach dem Verlauf ob mehr akut oder chronisch Leukozyten oder Lymphozyten enthält. Dieses wuchert auch in die angrenzenden Markräume des Knochens, sorgt für dessen Resorption und wandelt das normale Fettmark in entzündliches Fasermark um.

„Schwielige Verdickung" (Euler), „Verlängerung" der Periodontalfasern (Häupl-Lang) sind Anfangserscheinungen der Granulombildung. Sie stellen reaktive Wucherungen von Gewebe gegenüber schädigenden Reizen dar und sind nichts anderes als Selbstschutz des Organismus im Kampfe gegen die Bakterien. Daß dabei manches körpereigene Gewebe mit zu Grunde geht, ist nicht verwunderlich. Welche Veränderungen dabei die betreffenden beteiligten Gewebe erleiden, sind oben einzeln besprochen worden.

Genaue histologische Untersuchungen und Beschreibungen von Granulomen und Zysten haben Partsch, Römer, Proell Siegmund-Weber u. a. gemacht, ohne daß sich alle in der Art, Herkunft und Aetiologie der Zellen einig sind. Besonders die häufig sich vorfindenden Epithelzellen gaben Anlaß zu umfangreicher Forschung. Ihre Identität mit den Malassez'schen Epithelresten der Brun-Herdwig'schen Epithelscheide konnte Proell eindeutig nachweisen und zeigen, wie durch sie es zur Zystenbildung kommt.

3. Normales und pathologisches Parodontium im Röntgenbild.

Inwieweit es möglich ist, die oben dargestellten histologischen und pathologischen Verhältnisse im Röntgenbild zu erkennen, soll im folgenden beschrieben werden. Es kann bekanntlich nur Unterschiede in der Dicke und Dichte darstellen, die uns als Konturen und Strukturen erscheinen. Daß für die Deutung der feineren anatomischen Verhältnisse die Güte, d. h. die Schärfe des Bildes von ausschlaggebender Bedeutung ist, ist klar. Mit Recht schreibt Dieck: „Ein schlechtes Röntgenbild hat nicht nur keinen Wert, sondern kann unter Umständen diagnostische Fehler geradezu hervorrufen. Die pathologischen Veränderungen sind ja oft so geringfügiger Natur, daß nur ein ganz fehlerfreies Röntgenbild sie aufzudecken vermag".

Unter normalen Verhältnissen reicht der Alveolarknochen bis zur Schmelzzementgrenze. Das Periodontium als Weichgewebe ist für die Strahlen durchlässig, hebt sich also auf dem Positiv als heller Spalt zwischen Zement und Compacta ab und umgibt, parallel mit dem dunkeln Streifen der Compacta verlaufend, die ganze Wurzel in ungefähr gleichbleibender Breite. An die Compacta schließt sich das maschige Netz der Spongiosa an, die in die Compacta der Nachbaralveole übergeht. Gut erkennen wir, im Gegensatz zum normalen, pathologisch verändertes Zement, d. h. wenn sich Appositions- oder Resorptionsvorgänge abgespielt haben, die das Röntgenbild als Ver-

dickungen bezw. Einbuchtungen zeichnet. Wichtig für die Erkennung der Resorptionen ist: 1. die Strahlenrichtung, 2. die Größe der Resorptionen, denn kleinere werden nicht wiedergegeben. Bei Appositionsvorgängen finden wir dann eine Verengung bis zur völligen Ausfüllung des Periodontalspaltes. Nicht zu sehen sind Prozesse, die sich erst entwickeln, wo sich zwar im Gewebe schon entzündliche Vorgänge abspielen, wo es aber noch nicht zu genügendem Abtransport der Kalksalze kam. Man spricht hier von Röntgenlatenz, die nach Pordes am Periodontium 14 Tage bis drei Wochen dauert. Somit können sich also schon erhebliche entzündliche Vorgänge abspielen, wie etwa bei der akuten Periodontitis, ohne daß das Röntgenbild etwas anzeigt. Auch am Knochen sind analog zum Zement diese Erscheinungen festzustellen, der außerdem deutlich in der Spongiosa Verdichtungen zeigt, die durch vermehrte Kalkanreicherung — Sclerosierung — zustandekommt. Resorptionserscheinungen am Knochen haben eine Verbreiterung des Periodontalspaltes zur Folge. Wir sehen dieses Bild sehr gut bei der sogenannten „schwieligen Verdickung" (Euler) des Periodontiums mit nicht durchbrochener Compacta. Schreitet der Entzündungsprozeß weiter, vermehrt sich das entzündliche Gewebe, so ist eine Auflösung der Compacta die Folge, und das Periodontium geht kontinuierlich in die Markräume der Spongiosa über.

„Jede Abweichung von der Breite des periodontalen Spaltes und der Dicke der Alveolarcompacta, der normalen Zeichnung der Struktur des Knochens und jede Schattendifferenz, sei es im Sinne einer Aufhellung oder Verdunkelung derselben, bedeuten Abweichungen vom Normalen. Die Spongiosa des Knochens erscheint deutlich bei etwaigen Infiltraten verschwommen, bei atrophischen Zuständen zuweilen flau, bei Nekrosen schärfer, der Sequester ist von einem dunklen Hof umgeben" (Ciescynski).

Auf sehr schöne Merkmale spezieller pathologischer Veränderungen in der regio apicalis, die das Röntgenbild vorzüglich wiederzugeben vermag, weist Pordes hin:

Fig. 1. Fig 2. Fig 3. Fig 4. Fig. 5.

„Unregelmässige Form, allseits unscharfe Begrenzung durch freie Bälkchenenden". (Fig. 1).

„Derselbe Befund, doch ist oben, rechts in der Figur die Spongiosa verdichtet." (Fig. 2.)

Periapicale Höhle, links durch eine compactaartige Lamelle scharf abgegrenzt, rechts unscharfe Begrenzung. (Fig. 3).

Allseits scharfe Begrenzung durch eine Knochenlamelle. Dementsprechend regelmässige, annähernd runde Form. (Fig. 4).

Derselbe Befund, doch ist die Spongiosa rings um die Begrenzungslinie reaktiv verdichtet. (Fig. 5).

Auf ihre diagnostische Bedeutung sei später verwiesen.

Schließlich sei noch auf die Röntgenbilder von Zysten und Granulomen eingegangen. Die Zyste bringt, gezwungen durch ihren strukturellen Aufbau, bei ihrem expansiven Wachstum den Knochen zur Druckatrophie, der seinerseits jedoch reaktiv versucht, Barrieren (Heidrich) zu bauen; um den Zystenbalg herum wird also eine dichte Knochenlamelle angelegt (Kühn), die wahrscheinlich das Wachstum der Zyste eindämmen soll. Daß sie aber nicht von großem Wert ist, leuchtet ein, wenn man bedenkt, daß immer der Knochen nachgibt, wenn das Volumen der Zyste zunimmt. Jedenfalls läßt sich im histologischen Präparat eine deutliche, scharfe Abgrenzung feststellen, im Gegensatz zum Granulom, das mehr infiltrierend in die Spongiosaräume eindringt, bei dem gleichzeitig und erst hinterher Knochenbälkchen entzündlich resorbiert werden, sodaß diese meistens noch halbinselartig in das Granulationsgewebe hineinragen.

Andererseits findet man aber auch Granulome, die bei ihrem Wachstum auf starken Widerstand des Knochenmarks stoßen, bei denen sich die gute Abwehrkraft des Organismus

bemerkbar macht durch Bildung einer dichten bindegewebigen, das Granulom scharf gegen den Knochen abgrenzenden Membran, sodaß eine Infiltrierung in die Markräume des Knochens nicht möglich ist.

Der Unterschied im histologischen Präparat muß natürlich auch im Röntgenbild zu Tage treten, d. h. man wird auf eine Zyste schließen, wenn eine scharfbegrenzte Aufhellung mit gleichmäßigen Rundungen sich gegen die umgebende Spongiosa abhebt. Ist die Aufhellung dagegen zackig, unregelmäßig wird man ein Granulom deuten.

Man soll sich aber nicht täuschen lassen. So wird z. B. eine gerade erst in Bildung begriffene Zyste, die also noch keine Abkapselung hervorgerufen hat, im Röntgenbild ähnlich aussehen wie ein gewöhnliches Granulom.

„Je frischer der Herd ist, desto verschwommener seine Abgrenzung, sodaß der dunkle Schatten allmählich in der Knochenstruktur sich verliert" (Partsch).

Es wäre also nicht möglich, ein epithelführendes Granulom, das Vorstadium einer Zyste, von einem gewöhnlichen röntgenologisch zu unterscheiden.

Andererseits müssen aber auch scharf abgekapselte Granulome und ausgebildete Zysten ähnliche Röntgenbilder ergeben. Pordes, Partsch und Praeger meinen, daß kleine durch eine pyogene Membran abgekapselte, lange Zeit ruhende Granulome von Zysten nicht zu unterscheiden sind. „Handelt es sich um größere Hohlräume, an denen die Art des Wachstums durch ihr Verhältnis zu den sich ihnen entgegenstellenden Nachbargebilden erkannt werden kann, dann ist ein Schluß auf die Natur der periapicalen Höhle mit größerer Sicherheit möglich.

Große Granulome sind meist so deutlich zackig mit unregelmäßigen Fortsätzen versehen, daß dieses Merkmal gut verwertbar ist. Arrosion von Wurzeloberfläche in höherem Grade spricht für Granulom und gegen Zyste.

Findet man dagegen die Distanz zwischen zwei in einem Hohlraum ragenden Wurzelspitzen benachbarter Zähne deutlich vermehrt, den Hohlraum vollkommen glattwandig von einer

Compactalamelle ausgekleidet, dann ist die Diagnose mit ziemlicher Wahrscheinlichkeit gegeben" (Partsch).

Sehr schwierig sind oft Zyste oder Granulom differentialdiagnostisch zu unterscheiden, wenn zwischen Herd und Film noch eine dicke Knochenschicht liegt, da in diesem Falle die Begrenzung keinen Unterschied zwischen Zyste und Granulom zeigt (Praeger).

Auch kann je nach der Projektionsrichtung ein Granulom eine Zyste röntgenologisch vortäuschen, worauf Balters hinweist, wenn der Strahl parallel der Begrenzungslinie läuft, sodaß deren hintereinander liegende Dicke sich gut und scharf von der Umgebung abheben muß.

4. Möglichkeiten und Indikationen der Behandlung chronisch granulierender Periodontitiden.

Schon frühzeitig erkannte man die große Bedeutung der Röntgenstrahlen in der Zahnheilkunde. Man war damit in der Lage, Krankheitsherde festzustellen, die vorher dem Auge verborgen blieben, wenigstens so lange, bis sich klinische Symptome einstellten. Die Bedeutung liegt also darin, Krankheitsprozessen in ihren Anfängen entgegentreten zu können, worauf überhaupt in der Medizin der größte Wert gelegt werden muß, denn dann besteht die meiste Aussicht auf Erfolg einer Therapie.

Wie nun ein Krankheitsprozeß im einzelnen aussieht, vermag das Röntgenbild mit Bestimmtheit nicht anzugeben, worauf schon hingewiesen wurde. Daß es zu mancherlei Täuschungen verleiten kann, wird von allen Autoren bestätigt. Man röngt also, um diese möglichst vermeiden zu lernen, zweckmäßig einen Herd, untersucht ihn anschliessend histologisch und vergleicht beide Bilder miteinander. Macht man das serienweise, so wird man schließlich die Besonderheiten des Krankheitsprozesses auch im Röntgenbild in etwa erkennen können. Außerdem kann man Versuchsreihen röntgenologisch und histologisch auswerten und auf diese Weise feststellen, wie der

Krankheitsprozeß histologisch sich entwickelt hat, und wie das Röntgenbild ihn anzeigt.

Solche und ähnliche Untersuchungen sind vielfach gemacht worden, wobei sich z. B. herausstellte (Eulez), daß das Röntgenbild über die Ausdehnung eines Herdes sehr täuschen kann, sodaß man wiederholt bei der Freilegung über die Ausdehnung eines im Bilde verhältnismäßig kleinen Herdes erstaunt ist, eine Ansicht, die auch Wirth teilt, bestärkt durch seine histologischen Untersuchungen. Cieszynski glaubt, daß Knochendefekte (Granulome, Zysten) infolge ihres kugeligen Baues auf dem Röntgenbild meist kleiner erscheinen, als sie in Wirklichkeit sind.

Um gleich in medias res zu gelangen, handelt es sich bei unserem Thema darum, zu ermitteln, mit welchen Maßnahmen die verschiedenen Röntgengranulationen zweckmäßig anzugehen sind.

Wir kennen:

1. die zahnerhaltende, d. h. konservierende Therapie bezw. Resektion der Wurzelspitze, und
2. die Extraktion.

Während früher chronische Periodontitiden fast ausschließlich der Extraktion verfielen, denn das war die einzige Methode und Möglichkeit, eine Heilung herbeizuführen, zumal man zur Erkennung auf deutliche klinische Symptome, Spätstadien, wie Fistel, Eiter, Schwellung und dergl. angewiesen war und sich nicht des Röntgenbildes bedienen konnte, ist die Extraktion heute nur noch in einigen zu besprechenden Fällen die ultima ratio.

Man war also bestrebt, andere Wege zu gehen, die man fand,

1. indem man nur das krankhaft veränderte Gewebe entfernt,
2. indem man dieses zwar im Organismus beläßt, es aber mittels Medikamenten so zu verändern trachtet, daß es für den Körper nicht mehr schädlich ist, bezw. sich dem normalen Gewebe möglichst angleicht.

Grundsätzlich ist zu sagen, daß die letzte Methode die idealste ist, denn dabei geht erstens kein Material verloren,

was hinsichtlich der Funktion von sehr großer Bedeutung ist; und zweitens ist dieser Weg für den Patienten, weil unblutig, immerhin der angenehmere.

Wann die eine oder andere indiziert ist, und welche Aussichten der Heilung dabei bestehen, zeigen die weiteren Ausführungen.

5. Indikationen für medikamentöse Behandlung.

Der Hauptvertreter und fast leidenschaftliche Verfechter der konservierenden Methode ist Walkhoff. Er nimmt für sich in Anspruch, dieses Gebiet theoretisch und praktisch so ausgebaut zu haben, daß die konservierende Behandlung die Methode der Wahl sei. Für ihn gibt es fast keine Grenzen der Möglichkeit: „Es hat sich hier mit aller Sicherheit gezeigt, daß nicht allein alle Formen der granulierenden Wurzelhautentzündung zurückgehen, sondern daß die durch die Granulome und Zysten erzeugten Defekte im Knochen verschwinden.

Auch sein Schüler Münch hält, wenn auch mit gewissen Einschränkungen, eine konservierende Therapie zum Ziele führend, indem er schreibt: „. . . zumal, wie wir aus den Röntgenbildern und Krankengeschichten gesehen haben, wir die Möglichkeit besitzen, selbst in Fällen von ausgedehnten periapicalen Prozessen unter Erhaltung der ganzen Wurzel einen vollen Erfolg zu erzielen, ja selbst den ursprünglichen Substanzverlust durch knöcherne oder bindegewebige Regeneration zu ersetzen, sodaß ursprünglich sehr lockere Zähne ihre volle Festigkeit und Funktion wieder erhalten".

Nach Pordes heilen etwa 80% Granulome am exakt gefüllten Zahn. Viktor findet durch seine systematischen röntgenologischen Nachuntersuchungen an 100 medikamentös behandelten Wurzelgranulomen 50% Ausheilung. Wenn die nach zehn und mehr Monaten unverändert gebliebenen Fälle als geheilt (bindegewebige Heilung) betrachtet werden, so ergeben sich 60-70% der Fälle, die geheilt wurden.

Das ist immerhin ein guter Hundertsatz, wenn man bedenkt, daß andere Autoren viel weniger gute Erfahrungen machen konnten. So meint Riha: „Die Antwort auf" die Frage des Erfolges einer medikamentösen Ausheilung" ist recht entmutigend. Die Ausheilung in dem Sinne, daß röntgenologisch eine Verknöcherung des früher mit Granulationen ausgefüllten Kieferknochendefektes zu sehen ist, läßt sich bloß in einem verschwindend kleinen Prozentsatz feststellen. Wenn auch klinisch scheinbare Heilung eingetreten ist, gestattet die Röntgenkontrolle nur in wenigen Fällen das Urteil einer wirklichen Ausheilung".

Man muß dem anscheinend allzu optimistischen Urteil Walkhoffs skeptischer gegenübertreten, wenn z. B. Wirth, der sogar die Walkhoff'sche Methode anwendet, berichtet, daß wohl die behandelten Zähne klinisch als geheilt zu betrachten waren, daß sie fest wurden, daß Fisteln sich schlossen usw. „Die histologischen Untersuchungen jedoch Iessen erkennen, daß trotzdem der apicale Herd etwas kleiner geworden war, wir es dennoch mit einem abbauenden Vorgang, nicht mit einer Heilung zu tun haben. Es scheint daher nicht möglich, nach der hier angewandten Methode eine restitutio ad integrum zu erreichen. Im Röntgenbild konnte in vielen Fällen eine Verkleinerung der periapicalen Herde konstatiert werden. In einzelnen Fällen aber konnte keine wesentliche Verkleinerung wahrgenommen werden. Die Berechtigung, aus der Verkleinerung des apicalen Herdes im Röntgenbild den Schluß zu ziehen, daß eine Heilung des Herdes im Gange ist, scheint nach unseren Untersuchungen fraglich, indem wir der Ansicht sind, daß Ausdrücke wie restitutio ad integrum, Ausheilung usw., wie sie von Autoren wie Münch, Friedrich, Walkhoff, Heinrich, Prinz und Kneschaurek gebraucht werden, erst dann ihre Geltung haben, wenn dem Röntgenbild, dem verschiedene Fehlerquellen der Technik anhaften, das pathologisch-histologische Untersuchungsmaterial gegenübergestellt werden kann, das dann die endgültige restitutio ad integrum ad occulos demonstriert. Aus dem Röntgenbild den endgültigen Schluß auf eine völlige Ausheilung des periapicalen Herdes zu ziehen, scheint uns nach den vorliegenden Resultaten wenigstens unserer Untersuchungen

nicht berechtigt, indem bei oft geringem röntgenologisch festgestellten periapicalen Herd ein ausgedehntes Granulom histologisch feststellbar war".

Es wäre also naheliegend, zu erforschen, wo die Ursache häufigen Mißerfolges liegt und welche chronischen Periodontitiden einer konservierenden Therapie bezw. einer Resektion mit größter Wahrscheinlichkeit zugänglich sind.

Sehr zurückhaltend urteilt Moral: „Am sichersten ist es natürlich, wenn man die Behandlung der Periodontitiden vom Wurzelkanal aus auf diejenige Gruppe beschränkt, die, sei es acut oder subacut, es noch zu keiner röntgenologisch nachweisbaren pathologischen Veränderung hat kommen lassen. Sobald jedoch weitgehende Veränderungen vorhanden sind, sobald vor allem der Prozeß durch lange Zeit hindurch bestand und besonders dann, wenn er einen oder mehrmals akute Nachschübe durchgemacht hat, ist die Aussicht, auf medicamentösem Wege eine Heilung zu erzielen, nur noch sehr gering".

Auch Walkhoff und Friedemann glauben, daß bei einer Wurzelhauterkrankung wie bei jeder anderen Krankheit ein früheres Stadium und eine kleine Ausdehnung des Krankheitsprozesses leichter und besser zu behandeln sei, als umfangreiche Gewebsveränderungen mit degenerierten verfetteten Zellen.

Ist es überhaupt möglich, die Anfangsstadien einer solchen Entzündung röntgenologisch festzustellen? Wenn Walkhoff schreibt: „Die einzige Möglichkeit, die Anfangsstadien einer Wurzelhautentzündung zu entdecken, ist die Röntgenaufnahme jedes Zahnes, der einen größeren gangränösen Zerfall der Pulpa zeigt", so geht das insofern zu weit, als das Röntgenbild nur positiv sein kann, wenn es zu Aenderungen im Kalkchemismus des Knochens gekommen ist, was aber, wie wir wissen, nicht mit dem Anfang einer Wurzelhautentzündung zusammenfällt.

Sehen wir im Röntgenbild schon eine Verbreiterung des Periodontalspaltes ohne wesentliche Auflösung der Compacta, so können wir annehmen, daß der Prozeß zwar nicht mehr neu ist, daß er aber auch wegen der geringen Strukturveränderungen nicht sehr alt sein kann. Denn es besteht überall noch

ein lebendiger Zusammenhang mit der Wurzelspitze. Diese Bilder der „schwieligen Verdickung" (Euler) des Periodontiums bieten einer medikamentösen Behandlung nach Ansicht von Balters günstige Aussichten (s. Abb. 18).

Bemerkenswert ist auch die Meinung Rihas: „Bei der Verwertung der Röntgendiagnose muß aber an eine Einschränkung gedacht werden nach der Richtung hin, daß aus einem guten Röntgenbild wohl die durch die Tätigkeit der Granulationen gesetzte Veränderung im apicalen Gebiete feststellbar ist, daß aber daraus nicht mit Bestimmtheit Zustandsbilder gedeutet werden können, daß demnach die Entscheidung darüber, ob Granulationen sich im entzündlichen oder im Degenerations- oder im Stadium der Umwandlung in Narbengewebe befinden, offen gelassen werden muß". Denn davon wird natürlich der Heilerfolg abhängen bezw. die Dauer der Behandlung. Leider aber bleibt eine solche Differentialdiagnose ausschließlich der histologischen Untersuchung vorbehalten (Riha).

An eine konservierende Behandlung darf grundsätzlich nur dann gedacht werden, wenn der Krankheitsherd angehindert mit Medikamenten versorgt werden kann, was nur bei geradem, durchgängigen Wurzelkanal möglich ist (s. Abb. 17). Leider täuscht oft das Röntgenbild über die Weite eines Kanals, der sich in Wirklichkeit als viel enger bezw. als garnicht vorhanden erweist. Diese Erscheinung läßt sich aus der verschiedenen Durchlässigkeit des geringer verkalkten Sekundärdentins für Röntgenstrahlen gegenüber dem Primärdentin erklären. Dentikel, die die Kanäle verstopfen, sind auch nur bei bestimmter Größe im Röntgenbild sichtbar. Aus diesem Grunde kann bei der Beurteilung des Falles nicht auf den klinischen Befund verzichtet werden.

In der Größe eines Granuloms sehen Walkhoff und Münch keine Ausheilungsschwierigkeiten. Für sie spielt nur die Dauer der Behandlung eine Rolle im Gegensatz zu Rosenstein, der mit Hauptmeyer auf dem Standpunkt steht, daß eine medikamentöse Behandlung vergeblich ist, wenn das Röntgenbild einen Herd aufweist, der Linsengröße übersteigt. Nun ist es trotz der Röntgenstrahlen oft nicht einfach, die Größe eines Herdes festzustellen. Vertrautsein mit der Projektions-

lehre und technisches Können sind neben dem Vermögen des Sicheinfühlens in die strukturellen Eigenheiten der Gewebe notwendig, um das Bild mit großer Sicherheit deuten zu können. Da aber gerade hinsichtlich der Größe eines Granuloms Täuschungen oft unvermeidlich sind (Müller), müssen zwei Aufnahmen mit verschiedener Projektion gemacht werden, wenn besonderer Wert auf das Wissen um die Ausdehnung des Herdes gelegt wird. Nach Ansicht von Balters spielt aber die Größe an sich nicht die überragende Rolle; sondern vielmehr der Zustand der Wurzelspitze ist ausschlaggebend. Es kommt darauf an, ob sie weitgehend noch von Alveolarcompacta umgeben ist und damit eine Ernährungsgrundlage hat oder nicht. Günstig müssen demnach Fälle beurteilt werden, wie sie Abb. 16 a, b, c, zeigen. Auch Kantorowicz ist der Ansicht, daß es von der größten Bedeutung für die Prognose ist, wenn die Wurzelspitze den lebendigen Zusammenhang mit dem Bindegewebe bewahrt hat. „Ist dies der Fall, besteht stets die Möglichkeit einer Ausheilung" (Kantorowicz).

Für die Beurteilung der Heiltendenz muß ferner auf Erscheinungen hingewiesen werden, wie sie Pordes, Robinsohn-Spitzer und Cohn beschreiben. Cohn glaubt, daß diffuse, nicht scharf abgegrenzte Verschattungen auf dem Röntgenbild reaktive Verdichtungen der Knochenbälkchen darstellen, die, in der Gegend des Apex liegend, ein Zeichen guter Abwehrkraft des Knochens gegen einen infektiösen oder medikamentösen Reiz sind.

Solche sklerosierte Bezirke findet man in vielen Röntgenbildern. Deren verschieden auftretende Formen zeigen die früher gebrachten Bilder von Pordes, die unter Cohn's Gesichtspunkten betrachtet, folgende Auslegung erhalten:

Bei Figur 1 ist es zu keiner Reaktion gekommen, das Granulom geht kontinuierlich in die Umgebung über.

Bei Figur 2 deutet die Spongiosaverdichtung auf eine Abwehrreaktion des Knochens hin, deren Träger das Knochenmark ist. Es scheint nur an der einen Stelle resistent und zu den Leistungen der Knochenverdichtungen fähig gewesen zu sein.

In Figur 3 handelt es sich um eine mehr lokal begrenzte Verdichtung an einer Stelle nach Art einer Compactabildung, die hier sozusagen eine Verlängerung der Alveolarcompacta darstellt.

In Figur 4 ist man leicht geneigt, eine kleine Zyste anzunehmen, was nicht der Fall zu sein braucht, wie früher schon betont wurde. Hier handelt es sich unzweifelhaft um den Versuch des Organismus, den Herd zu lokalisieren.

Noch stärker kommt das in Figur 5 zum Ausdruck, wo die Knochenverdichtung eine deutliche Begrenzungslinie gegen den Herd erkennen läßt.

Wir sehen zwar im Röntgenbild, daß der widerstandsfähige Organismus zum Zwecke der Abwehr Barrikaden baut. Wir müssen aber bedenken, daß er das nur im Laufe der Zeit vermag, wenn der Prozess ins sogenannte chronische Stadium übergetreten ist. Das Gewebe aber hat zweifellos in dieser Zeit mancherlei degenerative Umwandlungen durchgemacht, sodaß aus diesem Grunde eine Heilung auf erhebliche Schwierigkeiten stößt. Verdichtungen und Sklerosierung weisen zwar auf eine Abwehrreaktion hin, sind aber auch charakteristisch für den chronischen Zustand des Herdes. Wenn man das Alter der Sklerosierung wüßte, könnte man auf die Abwehrkraft des Körpers und die Virulenz der Bakterien schliessen. Leider vermag uns das Röntgenbild darüber keine Auskunft zu geben.

Wie Pordes selbst diese Erscheinungen bewertet, sei der Wichtigkeit wegen wörtlich wiedergegeben: „Allseits unscharfe Begrenzung spricht zwar nicht sicher für, keineswegs aber irgendwie gegen Floridität. Der Prozeß kann zwar im Stadium der Inaktivität sich befinden, er ist jedoch kaum längere Zeit (Monate) inaktiv gewesen. Ueber die zu erwartende Richtung der weiteren Progredienz läßt sich nichts aussagen.

Teils (einseitig) unscharfe, teils scharfe Begrenzung bezw. reaktive Verdichtung der angrenzenden Spongiosateile besagt für Ruhe und Aktivität ebenso wenig. Doch ist anzunehmen, daß bei vorhandener oder eintretender Floridität die Progredienz gegen die Seite der unscharfen Begrenzung als der Stelle des geringeren Widerstandes erfolgen wird.

Allseitige Begrenzung durch eine Kompaktalamelle oder reaktive Verdichtungszone ist dahin zu werten, daß der Prozeß ruht oder mindestens bis vor kurzer Zeit geruht haben muß. Prozesse mit allseitig verdichteter glatter Begrenzung werden im allgemeinen älteren Datums sein (jahrelang bestehen), als gleich große unscharf begrenzte Resorptionshöhlen.

Hierzu bemerken Robinsohn und Spitzer: „Kommt es bei Stillstehen des Prozesses zu einer reaktiven Sklerosierung, so bildet sich auch hier eine verdichtete, meist unregelmäßige Wand, die im Röntgenbild den chronischen Eiterherd vom akuten unterscheiden läßt.

Ist ein Herd auf der einen Seite scharf, auf der anderen unscharf, so ist die unscharf begrenzte Seite in der Regel die Region der Ausbreitung der Einschmelzung.

Die Kenntnis der Sklerosierung der Wand ist röntgenologisch besonders wichtig zur Unterscheidung aufflackernder chronischer von frischen entzündlichen Herden. Der frische Herd zeigt unscharfe, strukturarme, der chronische rezidivierende durchweg oder teilweise sklerosierte Wände".

Pordes wie auch Robinsohn und Spitzer richten die Aufmerksamkeit in der Hauptsache auf den Unterschied zwischen akutem und chronischem Stadium. Hinsichtlich der reaktiven Symptome im Knochen sprechen sie sich zurückhaltend aus. Man kann wohl feststellen, daß hier eine Verdichtungszone ist, dort eine Compactalamelle, an anderen Herden wieder nichts von beiden. Doch können diese Zustandsbilder, wie Riha glaubt, keine Auskunft geben über die jeweilige histologische Verfassung der Weichgewebe. Möglich erscheint, daß, wenn keine Verdichtungen vorhanden sind, der Herd frisch ist. Es kann aber auch möglich sein, daß er schon älter ist und es von Seiten des Knochenmarks nicht zu einer Verdichtung kommt. Ist er jung, so wissen wir, haben wir günstige Heilungstendenzen (Moral, Walkhoff, Friedemann). Ist ausserdem die Abwehrkraft des Organismus groß, so wird eine therapeutische Unterstützung ihm die Beseitigung des Herdes bald ermöglichen.

Abschliessend sei hier aber noch auf das Verhältnis der Weichgewebe zur Hartsubstanz im Knochen hingewiesen.

Unterschiedlich ist die Dichte der Spongiosamaschen, sodaß einmal verhältnismäßig viel Hartsubstanz das Röntgenbild gewissermaßen verschleiert, ein andermal aufgelockerte Spongiosa scharfe Konstraste hervorruft. Es wäre möglich, daß für die mehr oder weniger schnelle Ausbreitung einer Entzündung die Menge vorhandenen Weichgewebes von Einfluß ist.

6. Grenzen der conservierenden Behandlung, Indikationen für Resektion.

Wenden wir uns nun der Betrachtung derjenigen Fälle zu, die mit großer Bestimmtheit nicht für eine medikamentöse Behandlung in Frage kommen. Es wird immer Grenzfälle geben, die eine Entscheidung für die eine oder andere Methode erschweren. Ihre Behandlung muß aber noch unter anderen Gesichtspunkten betrachtet werden, die sich nicht immer mit der Meinung Morals vereinbaren, der zunächst einmal einen Versuch einer konservierenden Behandlung gemacht haben möchte „denn wenn diese nicht zum Ziele führt, kann immer noch die chirurgische Behandlung in ihre Rechte eintreten".

Diesen Standpunkt vertreten auch Rosenstein und Kantorowicz, indem sie glauben, daß sich von vornherein kaum feststellen läßt, ob die Bedingungen vorliegen, die die einfache Wurzelbehandlung erfolglos machen, sodaß im allgemeinen in jedem Falle eine Behandlung vom Wurzelkanal aus zu versuchen ist.

Hauptmeyer dagegen glaubt, in zweifelhaften Fällen richtiger zu handeln, wenn er die Schleimhautaufklappung am Kiefer vollzieht. Im Gegensatz zu Kantorowicz und Walkhoff schreibt er: „Von der medikamentösen Behandlung auszuschliessen sind im allgemeinen Fälle, in denen die fortschreitenden Entzündungsprozesse zum Durchbruch nach der äusseren Haut geführt haben und sich hier als Abszesse oder Fisteln dokumentieren. In diesem Stadium erfordert das Leiden eine schnelle, zielbewußte Therapie, und diese bringen am besten Zange und scharfer Löffel".

Die Ursache bezw. der Anfang einer Periodontitis ist in sehr vielen Fällen die Gangrän der Pulpa, bei der hochvirulente Keime das periapicale Gewebe für lange Zeit, ohne daß der Patient etwas zu merken braucht, schädigen können, wodurch die Regenerationsfähigkeit des Gewebes stark leidet. Wir finden dementsprechend in der Literatur auch meistens pessimistische Stimmen hinsichtlich der Gangränbehandlung. Conradi bemerkt dazu: „Die röntgenologischen Kontrollaufnahmen lehren ebenfalls, daß der Erfolg der Behandlung gangränöser Zähne sehr minimal ist". Begelmann hat nach Gangränbehandlung in 48% der Fälle einen normalen periapicalen Befund röntgenologisch festgestellt gegenüber 69% wurzelbehandelter pulpitischer Zähne. Stein hält zwar eine pessimistische Beurteilung des Wurzelbehandlungsproblems für unangebracht, weist aber auch darauf hin, daß die bisherigen Ergebnisse noch keine Bilder gezeigt haben, die einen befriedigenden Erfolg einer durchgeführten Gangränbehandlung darstellten.

Hier ist zu bedenken, daß nicht alle Gangränfälle gleich sind. Wir müssen unterscheiden zwischen Gangrän der Pulpa wo noch ein apicaler Teil lebt, wenn auch entzündlich verändert, und der Gangrän, die schon über den Apex ins Periodontium vorgedrungen ist. Fälle der ersten Art sind pulpitischen gleichzusetzen und günstig für eine Heilung zu beurteilen, im Gegensatz zu denen der zweiten Art, die man klinisch an der dauernden Sekretion erkennt.

Die fauligen Gewebsmassen und virulenten Bakterien üben über den Apex hinaus auf das Parodontium einen sehr ungünstigen Einfluß aus. Bakterien, die über den Apex gelangen, finden im osteoiden Zement ausreichende Betätigung. Hier findet sich viel organische Substanz, besonders Zementzellen, zu deren Ernährung Saftkanäle und Saftlücken das im übrigen verkalkte Gebilde verhältnismäßig auflockern; Blutgefäße sind nur hin und wieder eingeschlossen. Normalerweise vollzieht sich der Stoffwechsel aber nur auf dem Wege der erwähnten Saftkanäle. Kommen nun hochvirulente Bakterien, wie das bei der Gangrän immerhin der Fall ist, an das Zement, so finden sie in dessen Lücken und Porositäten willkommene Schlupfwin-

kel und genug organische Substanz zu ihrer Ernährung, ohne daß der Organismus sie wirksam mit humoralen Abwehrmitteln zu bekämpfen imstande ist. Denn der Stoffwechsel ist in diesem Bezirk sehr beschränkt. Von hier aus vermögen die Bakterien wie aus einer Festung dauernd ihre Toxine in das entzündliche periodontale Gewebe zu senden, sodaß es allmählich degeneriert und zur erfolgreichen Abwehr immer unfähiger wird. Es wird somit der Boden vorbereitet für eine nachherige Einwanderung der Bakterien selbst in die widerstandslos gemachten Gewebsbezirke, genau wie es bei der Entwicklung der Karies der Fall ist. Und noch ein wichtiger Umstand kommt hinzu: Die durch die Einwirkung der Bakterien zur Auflösung gebrachte organische Substanz übt durch ihre Zerfallsprodukte gleichfalls bedeutende schädliche Wirkungen auf das Gewebe aus, die selbstverständlich fortbestehen, auch wenn längst keine lebenden Bakterien mehr vorhanden sind. Hinzu kommen ferner noch autolytische Prozesse, die, wie Weber festgestellt hat, alle Hartsubstanzen des Zahnes betreffen, wobei der Hauptteil des Ammoniaks, der abgeschieden wird, wohl von dem an organischen Bestandteilen reicheren Dentin stammt und quer durch Dentin und Zement erfolgen kann.

„Eine vollständige Autolyse durch die bei der Wurzelbehandlung eingeführten Medikamente ist nicht möglich, wohl aber eine Hemmung durch Fixierung der Eiweißkörper im Dentin" (Euler).

Schließlich muß auch noch der abgestorbenen Bakterien gedacht werden, die bekanntlich durch ihre Endotoxine die Reihe der schädigenden Agentien vervollständigen.

Als einzige Waffe dagegen steht dem Organismus eigentlich nur die Resorption der Zementschicht zur Verfügung, die aber, wie oben angedeutet, als an Zellen gebunden unter schlechten Voraussetzungen steht.

Schlußfolgernd aus diesen Ueberlegungen muß demnach gesagt werden, daß den schädigenden Agentien umsomehr Bedeutung beigemessen werden muß, je größer der Ort ihrer ungehemmten Ausbreitung, je dicker also die Zementauflagerungen sind. Das bedeutet für eine medikamentöse Behandlung, daß die Aussichten auf Erfolg abnehmen mit zunehmender

Dicke des Zements. Sind sie schon bei gewöhnlichen Zementverhältnissen für die Heilung einer Gangrän schlecht, so werden sie praktisch gleich Null bei Zementverdickungen, die uns das Röntgenbild erfreulicherweise gut erkennen läßt (s. Abb. 10).

Wenn hier die Gangrän so in den Vordergrund gestellt wird, so soll das nicht heißen, daß ausschließlich für sie diese Dinge zutreffen, sondern sie soll nur als anschauliches Beispiel dienen. Einfache Ueberlegungen lassen erkennen, daß anderen ursächlichen Momenten ähnliche Bedeutung zukommt, wenn auch gewisse Unterschiede in der Schwere der Gewebsveränderungen nicht von der Hand zu weisen sind, wobei die Umstände ihrer Entstehung und Ausbildung ihnen verschiedenartige Bedeutung geben. Aetiologisch können somit der Gangrän die verschiedenen Arten der Pulpitiden gegenübergestellt wérden, die wir wie die Gangrän bei offenem wie geschlossenem Cavum vorfinden. Günstiger sind zu beurteilen:

1. pulpitische Zähne,
2. solche mit offenem Cavum, wo ungehindert Sekretabfluß möglich ist.

Bezüglich der Größe von Granulomen wurde schon festgestellt, daß über linsengroße von vielen Autoren chirurgisch behandelt werden.

„Es ist wohl ein Irrtum zu glauben, daß das oft ausgedehnte Granulationsgebiet durch das winzige foramen apicale hindurch medikamentös beeinflußt werden könne" (Kantorowicz).

Demgegenüber aber stellt Münch die Heile'schen Versuche und Erfolge, die zeigen, daß durch die Resorption des Jodoforms eine gewisse Fernwirkung stattfinden muß und durch weitgehende Verteilung des Medikamentes im pathologisch veränderten Gewebe, ohne daß die Paste unmittelbar anliegt, auch in den entfernter liegenden Partien die Ausheilung erfolgte. Hauptmeyer aber steht auf dem Standpunkt, daß, wenn schwerere Fälle ausgeheilt wurden, es sich um Ausnahmen handele, deren Umstände günstig wären. Weiter bemerkt er: „Kontraindiciert ist das unblutige Verfahren ebenfalls, wenn die granulierende Periodontitis einen solchen Umfang erreicht

hat, daß ein großer Knochenteil zur Einschmelzung gekommen ist."

Das Problem liegt aber nicht da, wo es die angeführten Autoren suchen, die einzig und allein die Größe für ausschlaggebend erachten, sondern, wie im vorigen Kapitel schon besprochen wurde, vielmehr darin, ob die Wurzelspitze weitgehend von Alveolarcompacta entblößt ist oder nicht. So schreibt Kantorowicz: „...ist die Kontinuität unterbrochen, so hat die Wurzelspitze als tot, als nekrotisch zu gelten und ist als infizierter Fremdkörper zu betrachten. Dies sind die Fälle, denen gegenüber die conservierende Therapie machtlos ist, bei denen jede neue Einlage neues Sekret aus dem Wurzelkanal zutage fördert."

Ob der Zusammenhang besteht oder nicht, läßt sich im Röntgenbild feststellen (s. Abb. 11). Man braucht nur den Periodontalspalt zu verfolgen und zu sehen, ob er überall gleichmäßig normal von dem Schatten der Corticalis und dem der Wurzelspitze begrenzt ist. Je mehr der Zusammenhang gelöst ist, je mehr Alveolarcompacta und Spongiosa fehlt, desto geringere Aussichten auf Erfolg sind vorhanden.

Hauptmeyer hält ferner das unblutige Verfahren für contraindiciert, wenn die bindegewebigen Massen, die die Höhlen tapezieren, mit Epithelien durchsetzt sind.

Damit kommen wir zu der Frage, welche Aussichten epithelhaltige Granulome einer medicamentösen Behandlung bieten. Daß wir sie in ihren Anfangsstadien von einfachen Granulomen röntgenologisch nicht unterscheiden können, wurde schon erwähnt. Erst später, wenn es zur definitiven Zystenbildung gekommen ist, gibt uns das Röntgenbild meistens Auskunft.

Ihre conservierende Heilbarkeit wird im allgemeinen schlecht beurteilt. So schreiben Kantorowicz, Faulhaber-Neumann, Cieszynski und Euler, daß die Behandlung ausgebildeter Zysten Aufgabe der chirurgischen Zahnheilkunde sei. Kleine Zystogranulome hält Kantorowicz vielleicht noch für ausheilbar. Moral dagegen schließt von der conservierenden Behandlung von vornherein alle die Fälle, die zu einem in Zysten übergehenden Granulom gehören, aus (Abgrenzung im Röntgenbild, reichlich seröse Flüssigkeit im Kanal), sowie

auch die Zysten selber. „Ein Teil der Granulome enthält Epithelien, und diese sind es, die zu Zysten ausgebildet werden, und da man nie wissen kann, ob solche Epithelien vorhanden sind, so sind am besten alle Granulome, die nicht vernarben, chirurgisch zu behandeln" (Moral). Das bedeutet aber wieder, daß man zunächst mit einer conservierenden bezw. abwartenden Therapie beginnen soll. Führt diese nicht zum Ziel, dann sollte man den Versuch mit einer anderen machen.

Obwohl in der Literatur von der Behandlung epithelhaltiger Granulome von einigen Autoren abgeraten wird, so ist doch zu bedenken, daß man nie von vornherein wissen kann, wie Moral richtig sagt, ob sie Epithel enthalten oder nicht. Weiter ist zu bedenken, daß es gelingt, wie Walkhoff und Münch an Beispielen zeigen, diese Epithelien, auch wenn sie schon eine Verbindung mit dem Mundhöhlenepithel eingegangen sind, durch Medikamente zu veröden. Der Gedanke einer Verödung liegt sehr nahe, weil wir wissen, daß Epithelzellen irgendwelchen Reizen viel leichter erliegen als die sie umgebenden Bindegewebszellen. Insofern hatten die Zahnärzte, die seinerzeit Granulome mit Röntgenstrahlen behandelten, analog der Röntgentherapie bei Geschwülsten, nicht Unrecht. Man muß sich demnach der Meinung von Kantorowicz anschliessen, sie aber so modifizieren, daß wohl kleinere epithelhaltige Granulome ausheilbar sind, aber auch dann nur solche, die eine ausgiebige Versorgung mit Medikamenten gestatten; dabei spielt es keine Rolle, ob sie durch Fisteln mit der Mundschleimhaut in Verbindung stehen. Wie Walkhoff und Münch gezeigt haben, schloß diese sich nach vorheriger Verödung der Epithelien. Alle größeren, umfangreicheren Herde aber sind indiziert zur Resektion bezw. Extraktion, wenn das Röntgenbild zeigt, daß das Granulom nicht genügend mit Medikamenten versorgt werden kann — hierhin gehören z. B., und das gilt allgemein, alle Fälle mit abgebogener Wurzel (s. Abb. 15) — und wenn entfernt liegende Bezirke eines Granuloms aller Voraussicht nach nicht von den Medikamenten beeinflußt werden können, weil diese in viel zu geringer Konzentration dort hin gelangen. Es besagt nämlich nichts, daß Spuren von ihnen nachzuweisen sind. Es kommt auch auf die Konzentration an, ganz besonders bei epithelfüh-

renden Granulomen bezw. Zysten (s. Abb. 14).

Ungünstig beurteilt werden ferner die Fälle, wo die Wurzeln Resorptionen oder Arrosionen aufweisen (Hauptmeyer) (s. Abb. 12). Sind diese im Röntgenbild sichtbar, so haben sie schon eine beträchtliche Größe erreicht. Die Resorption schreitet weiter, ohne daß man ihr Einhalt tun könnte. Manche Resorptionen scheinen sogar durch medikamentöse Reize zu entstehen bezw. durch solche gefördert zu werden. Sehr interessante Bilder starker Resorptionen an Zahnwurzeln bringt Spriegel in seiner Abhandlung, wo die Resorptionen nicht von der Wurzelspitze ausgeht, sondern in deren Mitte und sie allmählich in zwei Teile spaltet. „Jede Resorption muß als gefahrdrohend für den Zahn betrachtet werden" (Gottlieb).

Zuweilen kommt es vor, daß die Wurzelspitze der Oberkieferzähne labial und buccal direkt der äusseren Kiefercompacta anliegen, sodaß ein etwaiges sich dort befindliches Granulom diese bald durchbrochen hat und mit der Mundschleimhaut direkt in Verbindung steht.

Röntgenologisch ist es, wie Müller angibt, oft nicht feststellbar, da es zu weit vom Film liegend von dicken Knochenmassen und der Wurzelspitze verdeckt wird. Hier genügen aber auch ohnehin die klinischen Symptome zur Diagnose. Resektion ist in diesen Fällen die sicherste und schnellste Therapie.

Grenzen der conservierenden Methode sind natürlich auch da, wie hier kurz angeführt werden muß, wo Zähne Kronen oder Stiftzähne tragen, die nicht entfernt werden können, sodaß von vornherein eine medikamentöse Behandlung ausgeschlossen ist. Dasselbe gilt selbstverständlich auch für gänzlich unpassierbare Wurzelkanäle (Euler), deren Zahl nach Angaben von Balters verhältnismäßig gering ist, der mit geeigneten Instrumenten einen großen Prozentsatz durchgängig zu machen hält.

Hier sei kurz auf das Gebiet der Pathogenese dieser sich der conservierenden Behandlung entziehenden Fälle eingegangen, da sie immerhin eine gewisse Bedeutung haben und sich außerdem röntgenologisch darstellen lassen, sodaß mit Hilfe des Röntgenbildes eine Beurteilung der meisten dieser Fälle ohne weiteres möglich ist.

Jede Entzündung der Pulpa, auch wenn sie noch so klein und scheinbar auf eine bestimmte Stelle lokalisiert ist, vermag mehr oder weniger stark die Umgebung zu beeinflussen. Wir sehen infolge der Karies als eines der ersten Symptome eine Alarmbereitschaft der Odontoblasten, auch wenn es noch nicht zu einer direkten Berührung der Bakterientoxine mit ihnen gekommen ist. Es mögen vielleicht veränderte Stoffwechselprodukte der Odontoblastenfortsätze sein, die auf dem Wege des Saftstroms zunächst die Odontoblasten berühren, oder abnorme Nervenreize die ruhenden Odontoblasten zur aktiven Tätigkeit veranlassen, neues Dentin zum Schutze der Pulpa gegen vordringende Schädlichkeiten zu bilden. Es werden aber in diesem Stadium nicht nur die Odontoblasten allein gereizt. Wie wir wissen, greifen die Veränderungen weiter um sich, beeinflussen auf nervösem Wege am meisten das Gefäßsystem. Je weiter nun die Karies vordringt, desto weitere Kreise ziehen die Reizerscheinungen in dem besonders empfindlichen Gewebe der Pulpa, sodaß sie einmal bis zum Apex gelangen und die hier befindlichen Zementoblasten aktivieren. Daß Zement normalerweise bis in den Wurzelkanal hineinragt, haben wir an vielen Schnitten gesehen. Wenn wir gerade an der Stelle, wo gesundes Gewebe an entzündliches stößt, wie Römer u. a. an Granulomen zeigen, die größte Aktivität der Zementoblasten finden, so stellen wir auch hier am Eingang zum Wurzelkanal deutlich diese Erscheinung fest, und zwar in erheblicherem Maße, wenn diese Stelle noch nicht in unmittelbarer Nähe der Entzündung liegt. Es wird nur dann zu einer völligen Obturation kommen, wenn die Reize, die die Zementoblasten zur Zementbildung aktivieren, minimal sind. „Wo hier die Grenze zwischen normalem Anbau und pathologischem Prozeß gezogen werden muß, ist sehr schwer zu sagen" (Meyer). Je stärker sie sind, desto größer wird die Tätigkeit der Zellen sein, desto schneller aber auch werden sie erliegen, und das Zement, das sie angelegt haben, wird analog dem pathologischen, sehr schnell angelegten Sekundärdentin deutlich ins minderwertige hinein variiert sein.

Unzweifelhaft ist es möglich, wie auch Dorlöchter in seiner Inaugural-Dissertation bemerkt, daß, wenn erst einmal Zementapposition im Wurzelkanal eingesetzt hat, diese ganz

erheblich werden und schließlich zur Obturation des Wurzelkanals führen kann. Weiter zeigt Dorlöchter, daß auch bei vorgeschrittenem Entzündungsstand, wenn es schon zur Bildung von Granulationsgeweben gekommen ist, dieses und das aus ihm hervorgegangene derbe Bindegewebe die „Tendenz" haben, „neue Hartsubstanzen an der Zahnwandung niederzuschlagen", um dadurch eine „Heilung" herbeizuführen. Mikroskopisch findet man an vielen Stellen die Anzeichen von Hartsubstanzbildung in Form osteoblastischer Säume. „Diese Tendenz besteht in der Tat, und wir können auf Grund der Befunde einer Reihe von Autoren (Hess, Meyer, Müller, Stitzel, Grove, Davis usw.) sagen, daß im Laufe der Zeit sogar die völlige Obturation des Wurzelkanallumens eintritt. Grove bezeichnet auf der Unterlage einer solchen Verlagerung des foramen apicale diese Erscheinung als die Methode der Natur, die Wurzelbehandlung abzuschliessen" (Dorlöchter).

Röntgenologisch ist uns das eben aufgezeichnete Bild nicht unbekannt (s. Abb. 10). Die „Vermauerung" des Apex durch Zement verhindert eine Wurzelbehandlung. Aus dem Röntgenbild geht deutlich hervor, wann ein solcher Fall zur Resektion reif ist, reif insofern nur, wenn wir röntgenologisch feststellen, daß die Wurzelspitze tatsächlich vollkommen verschlossen ist. Dann ist die medikamentöse Behandlung technisch nicht möglich. Möglich erscheint sie immer noch, wenn ein kleiner enger Spalt röntgenologisch zu erkennen ist. Präformierte Wege vermögen wir mit unseren Instrumenten wohl gut zu erweitern. Nicht präformierte machen eine Aufbohrung gefährlich wegen der Möglichkeit einer via falsa oder sonstiger erheblicher traumatischer Schädigung des Periodontiums, sodaß ein bis dahin ruhender Herd plötzlich neu und erheblich inficiert und gereizt wird, was unter Umständen den Bestand des Zahnes fraglich macht.

Noch ungünstiger für eine conservierende Behandlung sind die Fälle, wo durch dystrophische Verkalkung der Pulpa es zur Obturation des Wurzelkanals gekommen ist. Wir finden sie vornehmlich bei amputierten Pulpen. Es ist zwecklos, sich durch solche Wurzelkanäle einen Weg bahnen zu wollen, sobald die Anamnese ergibt, daß der Zahn vor längerer Zeit behandelt

und das Röntgenbild zeigt, daß die Pulpa amputiert wurde, und eine Wurzelfüllung nicht bis zum Apex reicht (s. Abb. 13). Aus diesem Grunde müßte die Forderung aufgestellt werden, auf die Amputation zu verzichten, damit später immer die Möglichkeit einer Wurzelbehandlung besteht. Oder aber es müßten bei der Amputation fixierende Mittel verwandt werden (Formalinpräparate), die eine Verkalkung verhindern.

Partsch reseziert auch solche Zähne, wenn bei der Wurzelbehandlung Fremdkörper (Nervnadeln) über den Apex geschoben sind und diese nicht mehr durch den Wurzelkanal entfernt werden können.

Auf einen speziellen Fall macht Hauptmeyer aufmerksam, wenn nämlich zwei nebeneinander liegende Zähne Granulome tragen, die confluieren und nur ein Zahn medikamentös angegangen werden kann, so kommt für beide Resektion bezw. Extraktion in Frage.

Bei mehrwurzeligen Zähnen könnte es vorkommen, daß man die medikamentöse Therapie und Resektion bezw. Extraktion kombiniert, doch dürfen dann die Herde nicht confluieren.

Am Schlusse dieses Abschnittes sei darauf hingewiesen, daß die Resektion allgemein nur dann in Frage kommt, wenn der Halt des Zahnes trotz verkürzter Wurzel nicht in Frage gestellt ist. Es kommen also bei ausgedehnten Herden nur Zähne mit langen Wurzeln in Betracht, wie Abb. 9 zeigt.

7. Grenzen der Resektion, Indikationen für Extraktion.

Im folgenden sind zu besprechen die Fälle, die einer Zahnerhaltung nicht mehr zugänglich sind. Grenzen der Resektion ergeben sich z. B. in der Unmöglichkeit der Ausführung, in den anatomischen und pathologischen Verhältnissen und anderen Ursachen.

Verhältnismäßig einfach läßt sich der chirurgische Eingriff der Resektion an einwurzeligen Zähnen vornehmen und solchen überhaupt, die im Frontzahnbereich stehen (Neumann). Die Schwierigkeit nimmt zu, je weiter rückwärts die

Operation im Munde vorgenommen werden muß. An mehrwurzeligen Zähnen, schreibt Partsch, wird die Resektion hauptsächlich dann in Frage kommen, wenn das Röntgenbild die vorzugsweise Beteiligung einer Wurzel nachweist, während bei Affektionen aller drei Wurzeln die Ausführung und das Resultat problematisch sind.

Münch betrachtet auch den Erfolg der Resektion von überkronten Zähnen als fraglich, da der meist inficierte Kanal nicht steril gemacht werden kann.

Man hätte ferner nichts gewonnen, überkronte Zähne medikamentös zu behandeln, deren Kronen so festsitzen, daß beim Versuch, sie zu entfernen, der Zahn stark gelockert würde. Das Periodontium würde so geschädigt, daß für eine Behandlung sehr ungünstige Voraussetzungen bestünden.

Dasselbe trifft bei Zähnen zu, die an marginaler Periodontitis erkrankt sind. So berichtet Fischer, daß bei intakten apicalen Verhältnissen ein marginaler Prozeß leichter der Heilung zugeführt werden könne als bei krankhaftem und umgekehrt ebenfalls ein apicaler, wenn die marginalen Verhältnisse gesund und ohne Befund sind, eine Ansicht, die auch Rosenstein vertritt: „Der Erfolg der Resektion bei Alveolarpyorrhoe ist zweifelhaft, wenn die Alveolarpyorrhoe nicht gleichzeitig behandelt wird". Auch Euler ist der Meinung, daß eine Wurzelspitzenresektion kontraindiciert ist, wenn eine marginale progressive Parodontitis vorliegt (s. Abb. 7).

Eingehend befassen Häupl-Lang sich mit diesem Problem, daß bei der marginalen Paradentitis der Abbau in den oberflächlichen Anteilen der Alveolarkuppe krankhafte Veränderungen im Wurzelhautgewebe bedingt, was sie als Fernwirkung bezeichnen. Der Zahn ist noch voll funktionstüchtig, wenn sämtliche Periodontalfasern intakt sind; je mehr Fasern vorhanden und gesund sind, desto mehr wird die auf dem Zahn ruhende Kraft in Komponenten zerlegt. Fällt aber ein Teil dieser Fasern aus, speziell der marginalen, so bestehen für ihn bezw. die übrigen Fasern veränderte Lebensbedingungen, die nach Häupl-Lang hypertrophische Entwicklung, d. h. eine Verdickung der Sehnenbündel oder Umbauvorgänge entzündlicher Natur in der Wurzelhaut zur Folge haben und zu Reizun-

gen des Gefäßsystems führen: „Die abgeänderte Funktion wird zur Krankheitsursache und bedingt Umbauvorgänge im Paradentium". Wenn das der Fall ist, so kann sie natürlich auf keinen Fall auf vorhandene und sich abspielende Krankheitsprozesse im Wurzelbereich günstig einwirken, sondern wird diese nur noch verschlimmern und eine conservierende Heilung der regio marginalis wie apicalis störend beeinflussen. Aus diesem Grunde stehen Häupl-Lang auf dem Standpunkt, daß dann der Zahn zu entfernen sei, wenn ein Zusammenhang zwischen einer marginalen mit einer apicalen Paradentitis besteht.

So kann auch z.B. an mehrwurzeligen Zähnen die Bifurkationsstelle in weitem Umfang freiliegen, und apicale Granulome können sich bis an die Mundschleimhaut ausdehnen, wie Abbildungen 1 und 2 zeigen. Solche Zähne sind keiner erhaltenden Therapie zugänglich.

Ebenso spielt die Funktion eine Rolle, wenn zwar die marginalen Gewebe gesund sind, apical der Herd aber einen derartigen Umfang angenommen hat, daß ein großer Teil der Wurzel ins Granulom frei hineinragt. Hierzu bemerkt Riha, daß nicht an die Erhaltung eines an sich operationstechnisch zugänglichen Zahnes zu denken sei, wenn man Resorptionsstreifen mesial oder distal oder beiderseits bis über die halbe Wurzellänge herabreichen sieht, weil nach Abtragung der halben Wurzel der mechanische Halt des Zahnes zu sehr geschwächt würde (s. Abb. 4).

Das trifft in gleichem Maße zu bei Zähnen mit kurzer Wurzel, auch wenn das Granulom klein ist; je länger die Wurzel, desto größer ist ihr Halt, umso günstiger ist auch ihre Behandlung.

Kontraindiziert für eine konservierende wie für eine resecierende Therapie ist folgender Fall, auf den Balters hinweist. Das Röntgenbild zeigt, daß ein Granulom mit einem Bruchspalt des Kiefers kommuniziert (s. Abb. 6). Es wird niemals zur Heilung kommen, wenn nicht das krankhafte Gewebe des Granuloms entfernt wird, das zudem in den seltensten Fällen steril ist und somit die Kallusbildung des Bruches ständig stört.

Auch durch eine Resektion ist die Gewähr der Unsterilität, wie Münch erwähnt, keineswegs gegeben.

Damit wird die Frage angeschnitten, die das Verhältnis chronisch granulierender Periodontitiden zu ihrer Nachbarschaft — canalis mandib. im Unterkiefer, sinus maxill. und Nasenhöhle im Oberkiefer — betrifft. Zeigt das Röntgenbild eindeutig einen Zusammenhang zwischen tiefragender Wurzelspitze und canalis mandib. über den Weg eines Granuloms — röntgenologisch kenntlich an einer Durchbrechung der Corticalis — so wird es durch über den Apex gepreßte Medikamente zu starken Reizerscheinungen des nervus mandib. kommen. Deutet das Röntgenbild nicht mit größter Wahrscheinlichkeit auf conservierende Heilbarkeit, und ist nicht der Zahn aus wichtigen Umständen unbedingt zu erhalten, so kommt wegen der Gefahr der Verletzung des Nervs bei Resektion nichts anderes als Extraktion in Frage.

Im Oberkiefer reichen häufig die Wurzeln einiger Zähne bis dicht in die Nähe der Kieferhöhle bezw. der Nasenhöhle und werden nur durch eine dünne Knochenlamelle davon getrennt. Daß diese aber kein Hindernis bedeutet, für eine chronisch granulierende Periodontitis mit der Oberkieferhöhle bezw. Nasenhöhle in Verbindung zu treten und hier ebenfalls entzündliche Erscheinungen hervorzurufen, ist leicht verständlich. Die Knochenlamelle kann schnell durchbrochen werden. Aber auch ohnehin können Periodontitiden in ursächlichem Zusammenhang stehen mit einem Kieferhöhlenempyem. Das Röntgenbild ist hier nicht imstande, immer genaue Auskunft zu geben, die allerdings in Abb. 3 eindeutig zu sein scheint.

„Gerade hier spielt die subjektive Einstellung des Untersuchers für die Annahme eines dentalen Entstehungsmodus eine große Rolle, da solche Empyeme wegen ihrer schlechten Ausheilungstendenz bei conservativer Therapie meist zur Operation gelangen. Es braucht aber nicht zu klinischen Erscheinungen zu kommen serös eitrigen Ergusses, sondern es spielen sich chronische Entzündungsvorgänge des Knochens und der Kieferhöhlenschleimhaut ab, die sich klinisch objektiv oft nur durch eine ganz leichte, diffuse Verschleierung der Kieferhöhle im Röntgenbild zu erkennen geben bei völlig negativem

Punktions- und Spülbefund, während subjektiv manchmal garnichts, oft aber Trigeminusneuralgien oder auch Druckgefühle im Oberkiefer aufmerksam machen". (Z a n g e).

M ü n c h hält auch die medikamentöse Therapie in den Fällen bei denen wir eine Verbindung des Zahnes mit der Kieferhöhle vermuten, oder in unmittelbarer Nähe des Mandibularkanals für kontraindiciert. Er spricht zwar nur von medikamentöser Therapie. Das gleiche aber gilt für die resecierende, besonders bei Fällen von mehrwurzeligen Zähnen, zwischen deren Wurzeln die Kieferhöhle hinabragt. Auch M ü l l e r extrahiert, wenn eine Wurzel bis in die Nähe des canalis mandibularis reicht und ausserdem, wenn sie neuralgiforme Beschwerden hervorruft.

Sicherer und schneller fällt die Entscheidung einer einzuschlagenden Behandlung, wenn sich Granulome an der Bifurkationsstelle mehrwurzeliger Zähne bezw. interradiculär oder irgendwo seitwärts der Wurzel oberhalb des Apex befinden (s. Abb. 1). Sie sind durch eine conservierende Behandlung wegen der Unmöglichkeit der Medikamentzufuhr nicht heilbar. Eine Resektion kommt dann in Frage, wenn das Granulom am unteren Drittel der Wurzel sitzt. Für alle anderen Fälle bleibt nur die Extraktion die Methode der Wahl.

Sie ist für folgenden Fall indiziert, auf den R o s e n s t e i n hinweist. Bei der Resektion ging die Schnittfläche durch eine Zementwucherung eines Praemolaren. Es kam nicht zur Ausheilung. Weshalb diese nicht eintrat, hat R o s e n s t e i n nicht angegeben. Es ist anzunehmen, daß hier dieselben Argumente zutreffen, die bei der Besprechung der Zementverdickung angeführt wurden, daß im Zement befindliche Bakterien- und autolytische Fermente die Heilung verhinderten. Ein Zahn muß dann als verloren gelten, wenn eine diffuse Hyperzementose die ganze Wurzel befallen hat, oder jedenfalls einen so grossen Bezirk, daß eine eventuelle Resektion, die folgerichtig oberhalb, also nicht innerhalb der Hyperzementose, den Restzahn in seiner Befestigung so schädigen würde, daß er für eine Kaufunktion nicht mehr in Frage käme (s. Abb. 5).

Ein Zahn muß ferner extrahiert werden, wenn die Operation einer großen, ausgebildeten Zyste durch ihn stark be-

hindert, seine Festigkeit nach der Operation über das Minimum reduziert würde, sodaß dadurch eine Heilung fraglich scheint (s. Abb. 8). Meist stehen solche Zähne auch noch gekippt, sodaß sie während der funktionellen Beanspruchung einer horizontalen Belastung ausgesetzt werden und damit, wenn sie es noch nicht sind, unweigerlich der Paradentose verfallen. Und das umso eher, je kürzer die verbleibende Restwurzel ist.

Am Schlusse dieses Abschnittes muß auch der Fälle gedacht werden, die unbedingt herdverdächtig sind im Sinne einer Fokalinfektion. Es steht unzweifelhaft fest und ist an vielen Beispielen bewiesen, daß apicale Herde ursächlich für Allgemeinerkrankungen in Frage kommen. Die Oralsepsis gehört zu den Grenzgebieten der Zahnheilkunde. Eine Behandlung ist nur in Verbindung mit der Allgemeinmedizin möglich; denn nur der Allgemeinmediziner kann feststellen, ob die Ursache einer fokalinfektionsverdächtigen Erkrankung ausserhalb des Zahnsystems liegt oder nicht. Erst wenn genaue sorgfältige Untersuchungen anderweitige Ursachen nicht ergeben haben, darf, um mit Walkhoff zu sprechen, der Zahnarzt auch gelegentlich auf Verlangen und unter ausdrücklicher Verantwortung des den Patienten behandelnden Arztes einen Zahn entfernen.

8. Grenzen einer Behandlung zweckmäßiger und wirtschaftlicher Art.

Der Vollständigkeit der Arbeit wegen sei, wenn auch nur kurz, noch auf folgende Dinge eingegangen. Wir sahen in den vorhergehenden Abschnitten Grenzen der Behandlungsmöglichkeiten, die sich ausschließlich auf die Erkrankung selbst bezogen, ob sie zu heilen sei oder nicht, und wann die eine, wann die andere Therapie angewendet werden muß. Oft wird es jedoch garnicht zu solchen Ueberlegungen zu kommen brauchen, weil sie durch andere überflüssig werden. Man muß zwar immer bestrebt sein, den natürlichen Zahnbestand möglichst vollzählig zu erhalten. Leider krankt aber die conservierende Behandlung an der langen Dauer und der Umständlich-

keit ihrer Durchführung, sodaß in gewissen Fällen einem Patienten eher mit der Resektion bezw. Extraktion noch behandlungsfähiger Granulome gedient ist. Ein Arbeiter, ein Bauer, der eine Prothese braucht, wird oft nicht nach einem Zahn fragen. Für ihn ist die Zeit kostbar, da er jede Stunde am Tage braucht, um sein meistens hartes Leben zu bestreiten. Er kann es sich nicht leisten, stundenlang Wochen hindurch in den Räumen einer zahnärztlichen Praxis sich aufzuhalten. Auch Euler meint, daß mitunter berufliche oder wirtschaftliche Gründe einer lang ausgedehnten Wurzelbehandlung im Wege sind, sodaß man, um den Zahn doch noch zu erhalten, um der Abkürzung willen zum Messer greift. Man muß den granulomatösen Zahn resecieren oder ziehen prophylaktisch, wenn er noch keine Beschwerden macht und dann die Prothese anfertigen. Man muß also auch auf die persönlichen Verhältnisse des Patienten achten und sie berücksichtigen.

9. Sonstige für die Behandlung und Heilung zu beachtende Momente

Wie kein Organ aus dem Verbande des Organismus zu trennen und ohne Bezugnahme auf diesen zu besprechen ist, muß man auch das verhältnismäßig kleine Gebiet des Periodontiums in lebendigen Zusammenhang bringen mit ihm und sich vorstellen, daß beide in irgendeiner Weise voneinander abhängig sind und sich gegenseitig zu beeinflussen vermögen. Man hat eine Zeit lang dieser Tatsache einen Wert beigemessen, der in keinem Verhältnis steht mit der Wirklichkeit. Praktische Erfahrungen haben erkennen lassen, daß die Lehre von der Oralsepsis stark übertrieben war, wenn auch zugegeben werden muß, daß entzündliche Herde an der Wurzelspitze Ursache einer Erkrankung an anderer Stelle des Körpers sind.

Wenn man aber bedenkt, daß es gelungen ist, so und so viele Granulome medikamentös auszuheilen, so muß man Walkhoff Recht geben, der gegen die radikalen Vertreter der Oralsepsis einen erbitterten Kampf geführt hat. Aber auch er leugnet nicht die Möglichkeit einer Fokalinfektion. Nur warnt er dringend vor übereilten Handlungen.

Abbildungen :

Gruppe 1

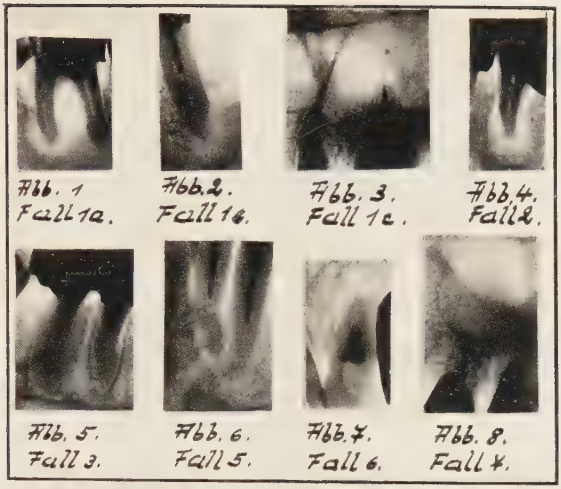

Abb. 1 Fall 1a. Abb. 2. Fall 1c. Abb. 3. Fall 1c. Abb. 4. Fall 2.

Abb. 5. Fall 3. Abb. 6. Fall 5. Abb. 7. Fall 6. Abb. 8. Fall 4.

Gruppe 2

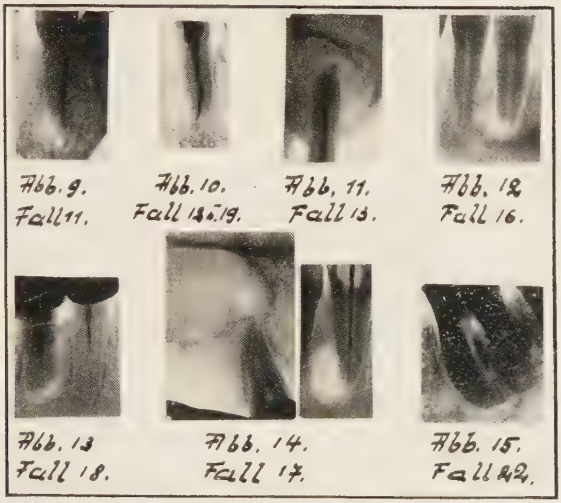

Abb. 9. Fall 11. Abb. 10. Fall 18 u. 19. Abb. 11. Fall 13. Abb. 12 Fall 16.

Abb. 13 Fall 18. Abb. 14. Fall 17. Abb. 15. Fall 22.

Gruppe 3

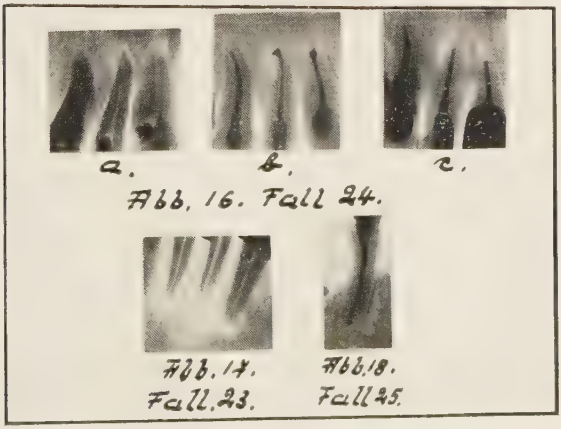

a. b. c.

Abb. 16. Fall 24.

Abb. 17. Fall 23. Abb. 18. Fall 25.

Wir halten also fest, daß ein apicaler Herd imstande ist, irgendwelchen Einfluß auszuüben auf den übrigen Organismus. Umgekehrt ist es logisch, daß dieser darauf positiv zu reagieren vermag. Als Fremdkörper ist ein Granulom ständig Angriffen von Seiten des Organismus ausgesetzt, deren Stärke abhängt von Konstitution, Stoffwechsellage und jeweiliger Disposition.

„Die lokalen Bedingungen und Umweltfaktoren sind von sekundärer Bedeutung (Fischer). Das heißt aber praktisch, daß alle Erkrankungen des Parodontiums nicht nur von örtlichen Behandlungsmethoden abhängen, sondern auch vom Status des Individuums. „Alter, Geschlecht, Jahreszeit, Klima, Umwelt und Eigenleben" (Proell) spielen hier mit.

Wenn wir auch sagen können im allgemeinen, daß der jugendliche Zahn (nicht Milchzahn) der Resorption z. B. einen größeren Widerstand bietet, so birgt das konstitutionelle Moment doch gewisse unerwartete Gefahren, die man nicht außer Acht lassen darf (Gottlieb und Orban). „Ist doch die Wurzelbehandlung weniger eine Behandlung des Zahnes, als in erster Linie eine des Kieferknochens" (Siegmund). So wissen wir auch, daß im Unterkiefer, sowohl bei apicalen, wie bei marginalen Prozessen, der Entzündungsverlauf und Ausgang ungünstiger ist als im Oberkiefer (H. Euler).

Auf alle diese Dinge muß hingedeutet werden, denn sie sind bei der Beurteilung und Bewertung der Röntgenbilder unbedingt in Erwägung zu ziehen. Sie erklären wahrscheinlich den Umstand, daß manchmal trotz günstigster Voraussage der Ausgang nicht den Erwartungen entspricht, andererseits Prozesse zur Ausheilung kommen, wie Walkhoff und Münch klar zeigen, die unrettbar verloren schienen.

Klinische Ausheilung eines medikamentös behandelten Granuloms braucht röntgenologisch nicht der Fall zu sein. Es kommt nicht darauf an, schreibt Walkhoff, daß sich vollkommen normales Knochengewebe an Stelle des Granuloms bildet. Man muß schon zufrieden sein, wenn sich klinisch eine Vernarbung und Symptomlosigkeit eingestellt haben nach der Behandlung alter umfangreicher Granulome. Man spricht von Heilung, „wenn eine deutliche Regeneration des Knochen-

gewebes in dem ursprünglichen Granulomraum im Gange oder gar, wie ich in einer großen Anzahl meiner Bilder gezeigt habe, vollendet ist" (Walkhoff).

Die Dauer der Heilung ist unterschiedlich und hängt von den verschiedensten Faktoren ab. Sie beträgt im allgemeinen 12-36 Monate (Walkhoff).

Bei der Resektion haben wir einen schnelleren Heilungsverlauf. So schreibt Riha, daß mit der 12. Woche post operationem röntgenologisch der neue Knochen schwer unterscheidbar vom benachbarten alten sei. Die Dentinwunde heilt, indem vom Rande her Zement auf die Schnittfläche geschichtet wird, wobei gleichzeitig Sharpe'sche Fasern eingebaut werden. Die Heilung der Knochenhöhle tritt nach Partsch dadurch ein, daß sie sich mit Blutgerinsel ausfüllt, welches das Substrat für die allmählich sich bildende Narbe abgibt. Natürlich spielt für die Dauer der Heilung auch die Größe der Knochenhöhle eine wichtige Rolle, sowie alle anderen in diesem Abschnitt erwähnten Faktoren.

10. Schluß.

Rückschauend auf die Ergebnisse der Arbeit sei hier kurz zusammengefaßt. Nach einführenden Repetitionen über das normale wie pathologische Parodontium wurde die Wiedergabe dieser Verhältnisse durch das Röntgenbild beschrieben. Krankhafte Veränderungen sind nur dann zu erkennen, wenn es zu einer Aenderung in der Struktur, Kontur und im Feingehalt des Knochens bezw. des Zahnes gekommen ist (Balters). Alle akuten Erscheinungen scheiden demnach für die Röntgendeutung aus. Einfache Granulome sind von epithelhaltigen röntgenologisch nicht zu unterscheiden, sondern nur von alten ausgebildeten Zysten. Auch sind Röntgentäuschungen unvermeidbar. Sie können jedoch bei genauer Kenntnis der Anatomie, der Projektionslehre, der Pathologie usw. zahlenmäßig stark vermindert werden.

Gemeinsam mit der klinischen Diagnose vermag es Auskunft zu geben über folgende Punkte, die wichtig und für jede Behandlung zu beachten sind:

1. Kanal a) passierbar
   b) nicht passierbar
2. Cavum a) offen
   b) geschlossen
3. a) Vorbehandelt
   aa) vollständig
   bb) unvollständig
   cc) Amputation
   dd) Exstirpation
   } mann
   b) Nicht vorbehandelt
4. Vorgeschichte bezüglich der Pulpaerkrankung
   a) Pulpitis
   b) Gangrän
5. Zustand des Parodontiums
6. Beziehung zur Umgebung
7. Länge der Wurzel

Eine kurze tabellarische Uebersicht, welche sich im Anhang dieser Arbeit befindet, möge Indikationen und Grenzen der einzelnen Behandlungsmethoden aufzeigen.

Reaktive Knochenverdichtungen und Sklerosierungen besagen für bessere oder schlechtere Ausheilungstendenzen prinzipiell nichts. Nur kann festgestellt werden, daß Entzündungsherde, die keine Knochenreaktionen hervorgerufen haben, im allgemeinen jünger sind und somit wenig degeneriertes Gewebe enthalten. Das braucht aber auch genau so gut nicht der Fall zu sein, sofern die Reaktionsfähigkeit des Knochenmarks minimal ist. Auch spielt die Größe eines Herdes für die Beurteilung einer conservativen Ausheilungsmöglichkeit eine geringe Rolle. Wichtig allein ist der Zustand der Wurzelspitze, ob sie noch weitgehend von Alveolarkompakta umgeben und vital oder von ihr entblöst ist und somit als toter und meist inficierter Fremdkörper zu betrachten ist, sodaß eine Behandlung wenig Aussicht auf Erfolg verspricht. (Balters).

Anschliessend an die Grenzen der Behandlungsmöglichkeit, die sich ausschließlich auf die Erkrankung selbst bezog, wurden, absichtlich etwas vom Thema abschweifend, Gren-

zen zweckmäßiger und wirtschaftlicher Art gestreift. Sie wurden aber auch nicht näher ausgeführt, da nicht soziale Indikationen zur Debatte standen, sondern nur allgemein therapeutische Gesichtspunkte auf Grund der Klinik. Gleichfalls wurde die Betrachtung nicht ausgedehnt auf die Indikationen, die sich aus dem Zustand der Krone ergeben, sondern es interessierte hier lediglich die Zahnwurzel.

Schließlich wurde noch darauf hingewiesen, daß das kleine Gebiet des Parodontiums ein Teil des gesamten Organismus ist und als solcher von dessen Konstitution, Disposition usw. abhängt. Aus diesem Grunde ist es unmöglich, wie überhaupt in der Medizin, Normen aufzustellen. Das Röntgenbild gibt uns das Wissen um einen pathologischen Prozeß und vermag uns wie wir gesehen haben, sehr oft unsere Behandlungsweise anzugeben. Aber allein können wir uns nicht auf es verlassen. Wir müssen den ganzen Menschen im Auge haben und mit Hilfe der klinischen Symptome unsere Prognose stellen.

Wir haben aber auch gesehen, daß uns ohne das Röntgenbild die klinischen Symptome oft nichts nützen, daß wir ohne es niemals die Details erkennen würden, die uns richtunggebend sind für unser Handeln, sodaß es uns ermöglicht, in den meisten Fällen von vornherein eine Entscheidung zu treffen, wann wir einen Zahn erhalten und wann wir ihn nicht mehr erhalten können. Es ist deshalb nicht übertrieben, wenn man ihm in der täglichen Praxis eine überragende Bedeutung beimißt.

Am Schlusse meiner Arbeit ist es mir eine angenehme Pflicht, meinem hochverehrten Lehrer, Herrn Professor Dr. Balters, für die freundliche Ueberlassung des Themas, seinen Rat und seine stete Hilfsbereitschaft sowie für die Ueberlassung der Röntgenbilder meinen herzlichen Dank auszusprechen.

Literatur - Verzeichnis.

Balters: Leitfaden der zahnärztl. Röntgenkunde. Berlin 1925.
Begelmann: zit. aus Conradi.
Ciescynski: Zahnärztliche Röntgenologie und klin. Zahnheilkunde im Röntgenbild. Leipzig 1926.
Cohn: Röntgenologische Untersuchungen wurzelbehandelter Zähne. D.M.f.Z. 1929.
Conradi: Was lehren uns die neueren experimentellen Arbeiten über den periapicalen Befund wurzelbehandelter Zähne. Tüb. Med. Diss. 1933.
Dorlöchter: Die Wirkung des Zahnzements auf die Wundheilung bei der Pulpa- und Periodontiumbehandlung. Bonn Med. Diss. 1936.
Euler: Lehrbuch der Zahnheilkunde. München 1934.
Faulhaber-Neumann: Das Röntgenbild als diagnostisches Hilfsmittel. Berlin 1920.
Fischer: Die chirurgische Wurzelbehandlung, Maxillotomie und Wurzelresektion.
Friedemann: Klinische und histologische Untersuchungen.
Gottlieb-Orban: zit. aus Fischer.
Hauptmeyer: Zur medikamentösen Therapie der chron. Wurzelhautentzündung mit besonderer Berücksichtigung der Röntgenbefunde vor und nach der Behandlung. D.M.f.Z. 1912.
Häupl-Lang: Die marginale Paradentitis. Berlin 1927.
Heidrich: Ueber die Ursachen des unterschiedlichen Röntgenbefundes bei Zahnwurzelgranulomen einerseits und Zahnwurzelzysten andererseits. Leipzig, Med. Diss. 1933.
Kantorowicz: aus Partsch.
Kühn: Histologische Studien über pathologische Veränderungen des Parodontiums. D. M. Zahnhlk. 1930.
Meyer: aus Port-Euler, Lehrbuch der Zahnheilkunde.
Moral: aus Partsch.
Müller: Täuschungen im Röntgenbild.
Münch: Die medikamentöse Behandlung der chronischen Wurzelhauterkrankung. D. Zahnheilkunde 1924-25.
Neumann: zit. aus Partsch.

Partsch: Handbuch der Zahnheilkunde. München 1932.
Pordes: Die Periodontitis im Röntgenbild. Z.f.St. 1920.
Präger: Das intraorale Röntgenbild. München 1936.
Proell: Ueber die Mikroskopie der Granulome. Dtsch. Mtschr. f. Zahnheilk. 1911, 1913.
Riha: Das Röntgenbild als brauchbares Kriterium für die erfolgte Ausheilung nach medikamentöser .... Z. f. St. 1924
Riha: Zahnärztliche Röntgenologie im Oralsepsisproblem.
Robinsohn und Spitzer: Zahnärztliche Röntgenologie in Scheffs Handbuch der Zahnheilkde. 1909, 1922.
Römer: Die Pathologie der Zähne. Handbuch der spez. path. Anatomie u. Histologie v. Henke-Lubarsch.
Rosenstein: Bemerkungen zur Wurzelspitzenresektion.
Shmamine: zit. aus Häupl-Lang.
Shmamine: zit aus Haas: „Ueber die Veränderung am Zement nach chron. Wurzelhautentzündung u. leren Folgezustände. Med. Diss.
Siegmund-Weber: Pathologische Histologie der Mundhöhle. 1926.
Siegmund: zit. aus Fischer.
Stein: Ueber die durch das Röntgenbild feststellbaren Ergebnisse von Wurzelbehandlungen. Z. R. 1932.
Victor: Röntgenologische Untersuchung über die Ausheilung von Wurzelgranulomen nach medikam. Behandlung. Bonn, Med. Diss. 1932.
Walkhoff: Lehrbuch der conservierenden Zahnheilkunde. Berlin 1931.
Weski: Röntgenologisch-anatomische Studien aus dem Gebiete der Kieferpathologie. V. f. Z. 1921.
Weber: zit. aus Port-Euler.
Wirth: Klin. u. histologische Untersuchungen über die Einwirkung des Durchspritzungsverfahrens mit Chlorphenolkampfer u. Phenolkampfer auf die chron. granulierende apicale Periodontitis. Schw. Mtschr. f. Z. 1925.
Zange: zit aus Hoepfl: „Kieferhöhlenschleimhaut bei entz. Prozessen des Parodontiums".
D. Z. f. M.- u. Kieferheilkde. 1937, Heft 1.

Lebenslauf.

Ich, Hugo Heimer, bin am 10. März 1914 zu Ulmen, Kreis Kochem, geboren als Sohn des Reichsbahninspektors Peter Heimer und seiner Ehefrau Elfriede, geb. Bermel.

Nach 4 jährigem Volksschul- und 9 jährigem Gymnasialbesuch erhielt ich am 6. März 1933 das Reifezeugnis. Ich studierte dann ab SS. 1933 Zahnheilkunde zunächst vier Semester in Freiburg und bestand dort am 15. Februar 1935 das Physikum. Später studierte ich ein Semester in München und zuletzt in Bonn, wo ich am 14. Oktober 1936 das zahnärztliche Staatsexamen ablegte mit dem Prädikat „Sehr gut" und die Approbation als Zahnarzt erhielt.